FEB 10 1899 LIBRARY

Aus dem pathologischen Institute zu Kiel.

# Magengeschwür mit säulenartiger Narbencontraction der Magenwandung.

---

Inaugural-Dissertation

zur Erlangung der Doctorwürde

der medizinischen Fakultät

der Kgl. Christian-Albrechts Universität zu Kiel

vorgelegt von

Franz Schmidt,

approb. Arzt

aus Bochum i. W.

---

KIEL,

Druck von P. Peters

1897.

Aus dem pathologischen Institute zu Kiel.

# Magengeschwür mit säulenartiger Narbencontraction der Magenwandung.

---

Inaugural-Dissertation

zur Erlangung der Doctorwürde

der medizinischen Fakultät

der Kgl. Christian-Albrechts Universität zu Kiel

vorgelegt von

Franz Schmidt,

approb. Arzt

aus Bochum i. W.

---

KIEL,

Druck von P. Peters

1897.

Nr. 30.
Rektoratsjahr 1897/98.
Referent: Dr. Heller.
Druck genehmigt: Dr. Heller,
z. Zt. Dekan.

Seinen lieben Eltern

in Dankbarkeit gewidmet.

Digitized by the Internet Archive
in 2026

https://archive.org/details/IA40153522_0220

Unter den vielen pathologischen Affectionen und Veränderungen, welchen der Magen unterworfen sein kann, ist eine angeborene Misbildung auf dem Sectionstische zu sehen eine seltene Erscheinung; weit häufiger begegnet man den erworbenen Misgestaltungen.

Was die angeborenen Anomalien angeht, so sind sie weniger in eigentlicher Misbildung, als vielmehr in einer Lageveränderung zu suchen, wo z. B. die foetale verticale Stellung nicht in die normale horizontale übergeht; ferner eine totale Verkehrung der Lage des Magens und seiner Teile bei allgemeinem situs transversus, oder endlich Verlagerung in die Thoraxhöhle bei vollständigem oder partiellem Defect des Diafragmas. Allerdings weist die Literatur vereinzelte Fälle von regelwidriger Kleinheit, sowie Abschnürung in 2 Teile, oder Atresieen des Pylorus auf, wo der Magen mit dem Duodenum nur durch einen dünnen Strang verbunden war. Doch sind die Angaben hierüber äusserst spärlich. Die meisten Missgestaltungen des Magens müssen als erworbene bezeichnet werden, die entweder primär als Neubildungen und Wucherungen der verschiedenen Formelemente des Magens, teils secundär als Folgeerscheinung stenosierender oder entzündlicher Prozesse zu stande kommen.

Unter den ersteren sind es neben den Fibromen und Lipomen, denen keine sonderliche Bedeutung zuzulegen ist, die Carcinome, welche an ihrer Praedilectionsstelle, am Pylorus, meist neben anderen ungünstigen Erscheinungen eine bedeutende dilatatio ventriculi mit sich bringen.

Weitere Wucherungen werden gefunden in Form von Hypertrophie des Bindegewebes, der Drüsen, sowie Polypen und Cysten der Schleimhaut, einer Erkrankung der Mucosa, über die Langerhans einen interessanten Fall veröffentlicht hat aus dem pathologischen Institute zu Berlin: „Ein Fall von gastritis catarrhalis chronica cystica proliferans“. (Virchows Arch. B. 116).

Wenden wir nun unsere Aufmerksamkeit mehr jenen entzündlichen Prozessen mit ihren secundären Symptomen zu, so ist es besonders das ulcus rotundum, das runde, oder chronische Magengeschwür, welches unser Interesse in Anspruch nimmt.

Im Folgenden sei mir nun gestattet, etwas näher auf die Pathologie des Magengeschwürs einzugehen.

Zunächst wird die Schleimhaut von der Verdauung ergriffen, dann folgt die Mucosa und zum Schluss die Serosa. In allen 3 Gebilden tritt die Affection in rundlich bis rundlich ovaler Form zu Tage. Der Substanzverlust der Schleimhaut ist am grössten, der des Peritoneums am kleinsten. Dadurch bekommt das Geschwür die typische Trichter- bezw. Terassenform; die einzelnen Ränder sind dabei mehr oder weniger scharf ausgeprägt. In der Schleimhaut sieht der Geschwürsrand aus, als ob ein Stück mit dem Locheisen herausgeschlagen wäre. Es ist eine Geschwürsform, die durch Nekrose des Gewebes zu stande kommt. Die charakteristischen Eigenschaften anderer Geschwüre, der Eiter, die Granulationsbildungen fehlen zumeist. Gewiss werden diese Produkte erzeugt, wie bei jeder anderen Entzündung, jedoch entziehen sie sich durch die Verdauung unserer Beobachtung. So lange nämlich die Magenschleimhaut intakt, d. h. wenn die Blutcirkulation nicht gestört ist, ist die Schleimhaut vor der Selbstverdauung durch den sauren Magensaft geschützt. Tritt jedoch irgend ein Hindernis in der Blutcirculation auf, sei es durch Thrombose oder Embolie, spastische Contraction von Arterien oder Stasen in den Gefässen, so verfällt die betreffende Stelle der Zerstörung durch den sauren Magensaft. Überhaupt sind für die Pathogenese und Aetiologie des ulcus rotundum 2 Sätze festzuhalten: *)

1. Das Magengeschwür kommt durch Selbstverdauung des Magens an einzelnen umschriebenen Stellen zu stande, und
2. Die Selbstverdauung wird durch Circulationsstörungen in der Magenschleimhaut ermöglicht.

Ein dritter Satz, der früher allgemein Anerkennung fand,

*) Ruleburgs Realencyklopaedie.

dass nämlich die Alkalescenz des Blutes die verdauende Einwirkung des sauren Magensaftes auf die Schleimhaut verhindere, und dass durch die Verhinderung dieser Einwirkung des Blutes auf die Schleimhaut die Selbstverdauung ermöglicht werde, dieser Satz wurde in neuerer Zeit auf experimentellem Wege bestritten.

Als vollgültiger Beweis für eine Selbstverdauung mag die Magenerweichung angesehen werden, welche man häufig an der Leiche constatieren kann. Ferner spricht auch hierfür der bekannte Bernhardsche Versuch, dass das in die Magenfistelöffnung eines Hundes gesteckte Bein eines lebenden Frosches verdaut wird.

Die Selbstverdauung ist leicht zu erklären, schwieriger jedoch, warum dieselbe nur ausnahmsweise vorkommt.

Man spricht seit Virchows Forschungen über dieses Thema allgemein die normale Circulation als das Moment an, welches die Selbstverdauung verhindert, nur über die Art und Weise dieser Circulationsstörungen herrschen geteilte Ansichten.

Virchow sieht den Modus dieser veränderten Blutcirculation in einer gewöhnlichen Verstopfung einer Arterie; er nimmt also eine embolische Grundlage an, obwohl die Versuche Conheims über Embolie dieser Ansicht wiedersprechen.

Klebs nimmt eine spastische Contraction einzelner Gefässgebiete als Circulationshindernis an, wohingegen

Rindfleisch die Magenvenen beschuldigt, welche spärliche Anastomosen bilden und bei ihren dünnen Bindegewebsscheiden leicht zur Ruptur neigen.

Ein weiteres Belegmittel, das Ciculationsstörungen in innigem Zusammenhang stehen mit Magengeschwüren, bieten anatomische Befunde. So fand man in der Umgebung eines ulcus rotundum sehr oft erkrankte, arrodirte Gefässe, Venenthromben, Atherome, Verfettung der Gefässwände und Endarteriitis. Wenngleich nun auch solche Gewebsveränderungen recht häufig zu Tage treten, so ist doch ihr Vorkommen nicht als ein constantes anzusehen. Man muss daher als Grund für das Zustandekommen des Geschwüres einen analogen Vorgang annehmen, wie wir ihn bei der Entstehung der haemorrhagischen Erosionen kennen, die ihren Ursprung circumscripten Blutungen und haemorrhagischen

Infiltrationen verdanken. Durch die Blutung wird nämlich die Ernährung der Gewebe unmöglich gemacht, oder doch sehr erschwert; damit geht eine verminderte Resistenzfähigkeit der Schleimhaut Hand in Hand und bietet so dem sauren, ja oft übersaurem Magensafte Angriffspunkte zur Genüge.

Weit schwieriger ist nun die Beantwortung der Frage, welches Moment bei der Circulationsstörung das eigentliche Agens für die Entstehung eines peptischen Geschwüres ist, und warum in vielen Fällen das ulcus nicht heilt.

Zur näheren Beleuchtung dieser Streitfragen mag zunächst die Ansicht Pavys erwähnt sein.

Er sprach zuerst aus, dass das Blut vermöge seiner Alkalescenz den Magen vor der Einwirkung des sauren Magensaftes schütze. Das alkalische Blut, welches die Gewebe fortwährend durchströmt, neutralisirt nach der Meinung Pavys den sauren Magensaft, wodurch die Verdauung des Organes, die ja nur bei saurer Reaction vor sich gehen kann, unmöglich wird. Wenn der Experimentator Säuren in den Magen brachte und den Blutstrom freiliess, so blieb der Magen vor Schädlichkeiten bewahrt; unterbrach er aber unter denselben Umständen die Blutcirkulation, so wurde der Magen verdaut. Pavy schliesst nun aus diesen Versuchen, dass man nur das Verhältnis zwischen Säure des Magensaftes und Alkalescenz des Blutes zu ändern braucht, um Geschwüre erzeugen zu können.

Dieser Theorie trat man jedoch sehr zurückhaltend gegenüber.

Nicht lange darauf stellte Samelson zahlreiche Experimente an Tieren an, um der Ansicht Pavys entgegen zu treten. Er liess stets der Circulation freien Lauf und gab in den Versuchsmagen grosse Mengen von Säuren, ohne eine Selbstverdauung anbahnen zu können. Er hat ferner die alkalische Reaction des Blutes durch Einführen von Säuren weniger intensiv zu machen gesucht und fand auch unter diesen Bedingungen den Magen immer intact. Diese Angaben Samelsons zeigen allerdings nur, dass die blosse Veränderung des Verhältnisses zwischen Säuren des Magensaftes und Alkalescenz des Blutes sicherlich nicht allein das Zustandekommen des Geschwürs verursachen kann;

über das eigentliche Agens, welches in der normalen Schleimhaut die Verdauung hindert, giebt uns diese Theorie ebenso wenig Aufschluss, wie die vorige. Für Pavys Ansicht spricht hingegen noch die klinische Thatsache, dass bei ulcus ventriculi in vielen Fällen eine Hypersekretion von Salzsäure stattfindet, sowie die therapeutische Erfahrung, dass das Weiterwachsen des Geschwüres am besten durch Alkalisirung des Mageninhaltes verhindert und dass durch das Darreichen von Säuren das ulcus gefördert wird.

Wenn wir nun an der Hand dieser Ansichten einen Schluss ziehen wollen über die eigentliche Entstehungsweise des runden Magengeschwüres, so können wir nur so viel als erwiesen hinstellen, dass dem Geschwür eine Selbstverdauung zu Grunde liegt, und dass Ernährungsstörungen in der Schleimhaut dieselbe ermöglichen. Warum aber unter oft scheinbar gleichen Umständen das eine Mal ein Geschwür heilt, das andere Mal jedoch unaufhaltsam vorwärts schreitet, ist derzeit ungeachtet mancher interessanter Beiträge aus neuerer Zeit zur Erklärung der peptischen Geschwüre, noch vollständig dunkel und rätselhaft.

Was die Verbreitung des peptischen ulcus anbetrifft, so ist sein Auftreten ein sehr häufiges. Manche Gegenden scheinen dazu mehr disponirt zu sein als andere.

Eine grosse Verschiedenheit zeigt sich in den einzelnen Lebensaltern und in dem Geschlecht der betroffenen Menschen, für das Zustandekommen des ulcus Die Statistiken stimmen alle darin überein, dass es im Kindesalter unter 15 Jahren höchst selten vorkommt, und dass es bei Frauen sehr viel häufiger anzutreffen ist als bei Männern. Nachfolgend sei in Kürze auf die Secktionsbefunde der Jahrgänge 1879—1890 am pathologischen Institute zu Kiel verwiesen.

Die Zahl der Sectionen belief sich auf 4872.

Die Untersuchungen, die dabei auf Magengeschwüre resp. Narben angestellt wurden, ergaben in 295 Fällen ein positives Resultat, also in 6,05 % aller Leichen. Unter 15 Jahren wurde weder Geschwür noch Narbe festgestellt. Im späteren Lebensalter gestaltet sich das Vorkommen wie umstehend folgt:

| Alter | Ueberhaupt secirte Männer | Zahl der Geschwüre | Procente | Zahl der Narben | Procente | Alter | Ueberhaupt secirte Frauen | Zahl der Geschwüre | Procente | Zahl der Narben | Procente |
|---|---|---|---|---|---|---|---|---|---|---|---|
| 15—20 | 91 | — | — | — | — | 15—20 | 56 | 1 | 1,8 % | 2 | 3,6 % |
| 20—30 | 262 | 4 | 1,6 % | — | — | 20—30 | 158 | 3 | 1,9 % | 24 | 15,2 % |
| 30—40 | 301 | 3 | 1 % | 8 | 2,65 % | 30—40 | 174 | 2 | 1,15 % | 22 | 12,6 % |
| 40—50 | 326 | 3 | 0,99 % | 10 | 3,06 % | 40—50 | 168 | 5 | 3 % | 28 | 16,7 % |
| 50—60 | 236 | 4 | 1,7 % | 17 | 7,2 % | 50—60 | 134 | 6 | 4,5 % | 35 | 26,1 % |
| 60—70 | 181 | 5 | 2,7 % | 22 | 12,16 % | 60—70 | 126 | 5 | 4 % | 39 | 30,9 % |
| 70—80 | 127 | 4 | 3,1 % | 5 | 3,9 % | 70—80 | 164 | 3 | 2,9 % | 24 | 23,1 % |
| 80—90 | 34 | 1 | 2,9 % | 3 | 8,8 % | 80—90 | 49 | 2 | 4 % | 9 | 18,4 % |
| ? | 48 | — | — | — | — | ? | 23 | 4 | 17,4 % | 8 | 34,7 % |
| Summa | 1605 | 24 | 1,5 % | 65 | 4,04 % | Summa | 992 | 31 | 3,1 % | 191 | 19,1 % |

Das peptische Geschwür ist auf jenen Teil des Verdauungsapparates beschränkt, welcher dem sauren Magensaft zugänglich ist; es kommt ausser im Magen nur noch im unteren Teil des Oesophagus und im oberen Teil des Duodenum vor. Der Lieblingssitz ist die Pylorusgegend; häufiger trifft man sie an der hinteren als an der vorderen Wand; fast constant näher der kleinen Curvatur als dem Fundus.

Im Folgenden sei es nun zunächst unsere Aufgabe, den Verlauf und die Folgen eines ulcus rotundum näher ins Auge zu fassen.

Neben Verdauungsbeschwerden und Druckempfindlichkeit an einer circumscripten Stelle werden die Patienten zuerst durch das Auftreten von Blutspucken oder Bluterbrechen an das Vorhandensein eines Magengeschwüres aufmerksam gemacht. Durch den fortschreitenden Process des wachsenden Magengeschwüres werden nämlich nicht selten Gefässe arrodiert. Das Resultat davon sind Blutungen, die in erster Linie mit zu den charakteristischen Eigenschaften des ulcus rotundum gehören, obwohl sie nicht constant auftreten. In einigen Fällen, bei denen es sich nur um eine ganz geringe Blutung handeln kann, wird die Flüssigkeit verdaut, und lässt die Farbe des Sputums bezw. des erbrochenen Mageninhaltes unverändert. Grosse Blutungen sind relativ selten, da die grossen Gefässe ihrer anatomischen Anordnung nach in der Tiefe liegen; parenchymatöse Blutungen aus Leber und Milz sind gleichfalls selten, ebenso die Haemorrhagien aus grösseren, ausserhalb des Magens gelegenen Venen.

Als nächste Folgeerscheinung, welche das Geschwür mit sich bringen kann, mag die Perforation und Verwachsung mit der Umgebung erwähnt sein.

Wenn nämlich das ulcus das Peritoneum durchbricht, so ergiesst sich der Mageninhalt in die freie Bauchhöhle und eine septische Peritonitis setzt dem Leben sehr bald ein Ziel. Günstiger gestaltet sich die Complication, wenn nur eine Verwachsung mit der Nachbarschaft eintritt. Solche Verwachsungen oder Verlötungen können stattfinden mit dem hinaufgeschlagenen Netze, mit dem linken Leberlappen; am häufigsten mit dem Pankreas und dem Querkolon, selten mit dem Duodenum, der Milz, dem Zwerchfell und der vorderen Bauchwand.

Doch nicht in den Verwachsungen allein besteht die Gefahr, die den umliegenden Organen droht, nein, der Verdauungsprozess selbst kann auch nach voraufgegangener Perforation auf sie übergreifen, wodurch es zu den weitgehendsten Zerstörungen in der Milz und in der Leber kommt, wie zu Ulcerationen im Pankreas. In diesem, sowie in der Leber wurden vereinzelt schwielige Degenerationsprozesse bei solcher Gelegenheit getroffen; die einem Untergang des Parenchyms durch Druckatrophie zur Folge hatten.

Solcherlei schwere Complicationen gehören jedoch zu den Seltenheiten. Viel häufiger als diese sind die Erscheinungen, welche in mehr oder weniger grosser Ausdehnung jedem entzündlichen Prozesse folgen, nämlich Formveränderung des Organes durch Narbencontraction.

Wie uns die Sectionsbefunde beweisen, kann das Geschwür in jedem Stadium heilen. Leichtere Geschwüre hinterlassen strahlige, sternförmige Narben; tiefere, durch die Muskularis gehende, strangförmige, verändern seine Gestalt und Lage. Unter den Formveränderungen des ganzen Organes trifft man am häufigsten jene oft recht bedeutende Ektasie nach unten in die Bauchhöhle, die besonders bei narbiger Pylorus - Stenose zu finden ist.

Ist der Magen von mehreren Geschwüren befallen, so bietet er später infolge der Narbencontration nicht selten das Bild der Sanduhrform dar, wodurch er gewissermassen in 2 Teile geteilt ist.

Ausserdem sind Fälle beobachtet, wo der Magen derartig verkleinert war, dass er nur noch die Grösse eines Hühnereis ausmachte und enger erschien als das Duodenum. Dabei wurden die Wände dicker oder dünner als normal angetroffen; meist war ersteres der Fall, da Verdünnung der Wandung ja meist atonische Dilatation mit sich bringt. Ob es sich in diesem Falle allerdings lediglich um Narbencontraction handelt, oder ob nicht vielmehr in Folge der permanenten Einwirkung der Magensäure eine ausgedehnte Bindegewebsschrumpfung mit im Spiel ist, mag dahingestellt sein.

Als letzte von den zu erwähnenden Verunstaltungen sei die Form genannt, die durch starke Heranzerrung des Pylorus an die Cardia zu stande kommt. Dies ist hauptsächlich dann der Fall, wenn die kleine Curvatur in grösserer Ausdehnung von einem Geschwür befallen war; die darauf folgende Narbe kann dann die Magenwandung derart contrahieren, dass der Magen wie ein oben zugeschnürter Sack aussieht.

Hiermit seien nun die allgemeinen Betrachtungen über die Anomalien der Form abgethan und einem speziellen Falle unsere Aufmerksamkeit zugewandt.

Durch die Liebenswürdigkeit meiner hochverehrten Lehrer, des Herrn Geheimrat Dr. Heller und des Herrn Professor Dr. Bier bin ich nämlich in der Lage, einen Fall von Misgestaltung des Magens veröffentlichen zu können, der wegen seiner Eigenart und Seltenheit wohl vereinzelt dasteht und deshalb interessant sein dürfte.

Ich lasse zunächst einen Auszug aus der Krankengeschichte und dann das Sectionsprotokoll folgen.

Patient, Kuhhirt, 32 Jahre alt, ein blasser, etwas kachektisch aussehender Mann, wurde bereits vom 21. X. bis 8. XI. 1890 in der hiesigen medizinischen Klinik wegen dilatatio ventriculi behandelt. Schon seit ca. 8 Jahren klagt er über Aufstossen, Druck und Schmerzen in der Magengegend und zeitweiliges Erbrechen. Nachdem er aus der Klinik entlassen war, fühlte er sich einige Jahre relativ wohl; doch kehrten die Beschwerden wieder, ja, sie stellten sich mit erneuter Heftigkeit ein, besonders gegen Ende vergangenen Jahres, so dass Patient am 13. Mai 1897 die Kieler chirurgische Klinik zwecks Vornahme einer Operation aufsuchte.

Die Untersuchung ergab zunächst eine enorme Magendilatation. Der Fundus stand 3 Finger, nach künstlicher Aufblähung sogar 4 Finger breit unterhalb des Nabels. Ferner fühlte man deutlich zwischen Nabel und rechtem Rippenbogen einen faustgrossen, harten, druckempfindlichen Tumor. Zudem bestand in den ersten Tagen nach der Aufnahme Erbrechen. Die erbrochenen Massen enthielten des öfteren geronnenes Blut; manchmal sahen sie ganz schwarz aus. Diese Blutbeimischungen hörten jedoch

bald ganz auf, dagegen nahm der HCl Gehalt sowohl bei gewöhnlicher Nahrung, als nach einem Probefrühstück bedeutend zu; auch wurden die erbrochenen Massen dünnflüssiger. Nach dem Erbrechen fühlte Patient sich immer erleichtert, besonders bewirkten die nächtlichen Eruptionen stets eine Herabsetzung des Druckgefühls und Linderung der Schmerzen. Der Appetit war trotzdem immer ziemlich gut; die Zunge kaum belegt; die Leber und die Nieren zeigten kein anormales Verhalten. Diese einige Tage hindurch anhaltende Besserung war jedoch nicht von Bestand. Am 23. V. klagte Patient wieder über heftige Schmerzen an derselben Stelle. Appetitlosigkeit und hinfälliges Wesen gesellten sich zu jenen Erscheinungen. Die nach Probemahlzeit vorgenommene Aushebung des Magens zeigt jetzt noch vermehrten Salzsäuregehalt, besteht sonst vorwiegend aus Schleim, enthält aber kein Blut.

Am 25. V. entschloss man sich zum operativen Eingriff in Chloroformnarkose.

Operation:

Ungefähr 12 cm langer Bauchdeckenschnitt in der linea alba unter dem processus ensiformis beginnend, senkrecht bis 2 Finger breit unter den Nabel. Demnächst sieht man den Magen breit mit der vorderen Bauchwand verwachsen. Die Adhaesionen werden gelöst. Nun zeigt sich ein faustgrosser Tumor in der Pylorusgegend, der durchweg aus Narbengewebe besteht. Der Magen ist ferner ausgedehnt mit der Leber verwachsen; auch an dieser Gegend sehr fest mit der vorderen Bauchwand verklebt, ungefähr am Aussenrande des rechten Ms. rectus. Diese Adhaesionen werden ebenfalls gelöst zum Theil mit Messer und Scheere. Hierbei ist die Blutung ziemlich gross. Zum Schluss wird eine Anastomose angelegt zwischen Magen und Duodenum, indem ein Loch ins omentum minus gemacht wird und das an einer Schlinge befestigte Duodenum herangezogen wird. Dabei laufen schwarze gallige Massen aus der Magenwunde.

Es folgt dann Etagennaht der Bauchdecken. Im oberen Wundwinkel wird ein Tampon von aseptischer Gaze eingelegt.

Am nächsten Tage klagte Patient wieder über heftige Schmerzen. Der Leib ist etwas aufgetrieben, aber nicht überall

druckempfindlich, sondern nur in der Gegend der Laporotomiewunde. Kein Flatus, kein Erbrechen. Patient ist sehr unruhig und versucht einmal heimlich aus dem Bett zu steigen.

Puls cr. 100, ziemlich kräftig; Abends Morphium 0,01 subcutan. In der Nacht vom 26. V. auf 27. V. hat Patient wieder andauernde Schmerzen. Um 3 h. V. ist er heimlich aus dem Bette gestiegen; dabei ist er anscheinend bei voller Besinnung und giebt an, dass er es nur wegen der grossen Schmerzen gethan habe. 4 h. V., als eben die Schwester ihn wieder verlassen hatte, sprang er auf und brachte sich mit einem stumpfen Taschenmesser mehrere Schnitte am Halse bei, von denen einer an der rechten Seite ½ cm tief und 4 cm lang ist. 5 h. 30 V. Exitus (Peritonitis).

Sectionsprotokoll. Nr. 238. 1897.

Wesentlicher Befund: Frische, eitrig-jauchige Peritonitis. Grosses vernarbendes Geschwür des Pylorus mit Gefässstümpfen im Grunde. Sehr starke Einknickung der hinteren Magenwand. Verwachsung und Perforation der verwachsenen Flächen (?) durch einen Ausläufer des genannten Geschwürs. Sehr starke Erweiterung des Magens und wulstige Umwandlung der Schleimhaut des Pylorus-Magens. Ausgedehnte Verwachsungen des Netzes mit den Bauchdecken, umschriebene Verwachsung mit dem Mesenterium und Querkolon. Operative Vereinigung des unteren horizontalen Duodenums mit dem Magen durch geschlossene Naht. Sehr starke Erweiterung des Duodenums. Milzschwellung. Trübung von Leber und Nieren. Linksseitige Varicocele. Starkes Lungenoedem. Weites rechtes, enges linkes Herz. Pleuritische Verwachsungen. Geringe chronische Endarteriitis der Aorta. Hyperaemie des Gehirns. Schnittwunden am Hals (rechts) schräg von rechts oben nach links unten verlaufend. Zahlreiche Kalkkonkremente in Leber, Milz und Milzkapsel (Pentastom?). Residuen von Endocarditis der Aortenklappen. Frische myocarditische Herde. Marantische Thrombose der linken Pulmonal-Arterie. Grosse Narbe des Oesophagus. Verkalkte Bronchialdrüsen.

Bauch. In den Decken eine grosse Laparotomiewunde. In der Höhle grosse Mengen eitrig-jauchiger Flüssigkeit. Darm-

schlingen unter einander verklebt. Netz mit der vorderen Bauchwand in grösserer Ausdehnung verwachsen. Nahe dem Magen im Netz eine Oeffnung, deren Ränder mehrfach unterbunden sind, und durch welche eine Darmschlinge hindurchgezogen ist. Das Netz ist ebenfalls mit dem Mesenterium und Querkolon verwachsen. Der Magen ist sehr weit und zeigt eine grössere der Cardia zu gelegene und eine kleinere, dem Pylorusteil angehörende Ausbuchtung. Die erstere ist 14 cm lang und 14 cm breit; die 2. 7 cm und 11 cm. In dem unteren Teil der letzteren ist in einer Öffnung ein Teil der eröffneten Darmwand angenäht, der dem Anfang des unteren horizontalen Astes des Duodenums angehört. Beim Aufschneiden des Magens von der Cardia her gelangt man, vom Fundus gemessen, in einer Entfernung von 18 cm an einen engen Ring. Neben diesem Ring kommt man in einen nach hinten und unten sich ausbuchtenden weiten Sack, der der 2. oben besprochenen Ausbuchtung entspricht. Beim Durchschneiden des erst erwähnten Ringes sieht man, dass dieser nicht dem Pylorus entspricht, weil darauf nicht das Duodenum folgt, sondern bis zum Pylorusring noch eine Entfernung von 13 cm bleibt. Der Ring wird gebildet von einem rundlichen, ungefähr $1^1/_2$ cm breiten Strang, der mit Ausnahme eines schmalen, nach oben gerichteten, rinnenartigen Streifens von Magenschleimhaut umgeben ist. Derselbe zeigt auf bindegewebigem Grund einen dünnen Epithel-Überzug, ist von grauweisser Farbe und leicht durchscheinender Beschaffenheit. Dieser Strang durchzieht quer von vorn oben nach hinten unten in einer Ausdehnung von $4^1/_2$ cm das Innere des Magens und geht hier, sich verbreiternd wulstförmig nach hinten unten in die Schleimhaut des Magens über. Die oben genannte Rinne, die leicht mit Epithel bedeckt ist, setzt sich noch 2 cm an der hinteren Wand des Magens fort und geht unter rechtem Winkel in ein ringförmig, den ganzen Pylorus umfassendes, vernarbendes Geschwür über. Im Ganzen hat die Rinne eine Ausdehnung von 7 cm und an der Stelle der grössten Breite 0,8 nach oben und nach unten schmaler werdend. Der ganze Pylorusring misst 10 cm aufgeschnitten. Die entwickeltste Stelle des Geschwürs misst 4 cm dem Pylorusring entsprechend, 2,5 cm der Länge

nach. Die Ränder des Geschwürs sind glatt abfallend. Die Umgebung ist stark verdickt und schwielig indurirt. Im unteren Teile des sonst glatt und bindegewebig aussehenden Geschwürsgrundes ist dieser in einer Ausdehnung von 1 cm quer und $^1/_2$ cm breit blasig vorgewölbt. Die Stelle entspricht einer verdünnten Gefässwand, wahrscheinlich der Arteria hepatica. Der Magen ist an der Stelle des geschilderten Ringes nach oben vorn nach der Leber gezerrt, und mit ihr verwachsen, ebenso mit der Gallenblase und dem herangezogenen Netz. Von diesem vernarbenden Geschwürsringe ist die Papille des ductus choledochus 5,5 cm entfernt. Das Duodenum misst an dieser Stelle, in der Höhe der Papille 11 cm. Der darauf folgende Abschnitt ist aufgeschnitten 15 cm weit, am untersten Abschnitt mit dem Magen vernäht. Bei Betrachtung des Magens von hinten findet sich 17 cm vom fundus eine schleifenförmige Verziehung der Magenwand nach unten hin. Die Schenkel dieser Schleife sind 9 cm lang und unter einander fest verwachsen. An der betreffenden Stelle ist auch das kleine Netz angewachsen. Das Pankreas liegt dem Grunde des Geschwüres fast an, ohne Verwachsung der Umgebung.

Zur näheren Erklärung des Sectionsprotokolles erlaube ich mir, auf beigefügte Figur aufmerksam zu machen.

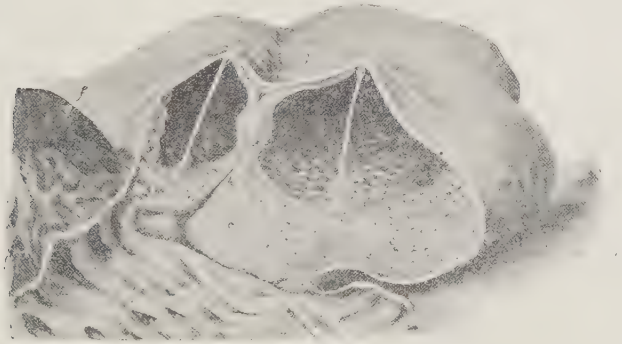

a. Den Pylorusmagen durchziehende Säule. b. Gürtelgeschwür des Pylerus. c. Erweiterter Pylorus. d. Narbige Einziehung der kleinen Curvatur. e. Erweitertes Duodenum. f. Linker adhaerenter Leberlappen.

Über das Zustandekommen des vereinsamt dastehenden Stranges, jenes säulenartigen Gebildes sei folgendes bemerkt.

Zunächst wurde zu irgend einer Zeit ein Teil der hinteren oberen Magenwand nach innen eingezerrt durch das innen liegende enorme Geschwür mit der gewöhnlichen Bindegewebsschrumpfung, und die beiden Flächen dieser hereingezerrten Falte sind natürlich miteinander verwachsen. Dadurch ist an dieser Stelle der Aussenwand eine Einziehung entstanden, die sich an unserem Praeparate noch deutlich verfolgen lässt. Dieser Vorsprung ragt an der Innenseite des Magens wie ein breiter Sporn ins lumen hinein, bildet durch Verschmelzung seiner beiden Blätter eine ziemlich breite Fläche und ist natürlich ganz mit Schleimhaut überzogen. Das an der dem Pylorus zugekehrten Seite liegende chronische Magengeschwür ist später perforirt und zwar von rechts nach links. Dadurch ist eine zweite Verbindung zwischen Cardia Teil und Pylorus Teil geschaffen und in der Mitte ist eine von hinten oben nach vorn unten verlaufende Säule stehen geblieben. Dieses Geschwür ist nun verheilt und vernarbt; als setzter Überrest ist jene kleine Rinne an der dem Pylorus zugekehrten Seite der Säule noch zu erkennen. An der nach vorn gekehrten Seite war der Sporn schon mit Magenschleimhaut überzogen; an der geschwürigen Stelle hat bei dem Heilungsprozess nach und nach auch diese eine bekommen.

Dass ein solches Ostium geblieben ist und die Narbe ihr Bestreben, sich zu contrahiren, nicht hat ausführen können, ist wohl in dem Umstand der immer vorbeipassirenden Speisen zu suchen, wodurch eine stetige Dilatation ausgeführt wurde.

Diese merkwürdige Säulenbildung hat, soweit ich sehen kann, eine einzige Analogie in solchen Fällen, bei welchen ein Geschwür im Pylorus-Magen nach dem herangezerrten absteigenden Duodenalabschnitte durchgebrochen ist, und nach Ausheilung zwei Öffnungen vom Magen ins Duodenum führen, die durch einen mit Schleimhaut überzogenen Balken getrennt sind.

Wenn wir nun, am Ende unserer Bearbeitung angelangt, noch einmal die Krankengeschichte mit dem Sectionsbefunde vergleichen, so erinnern wir uns, dass die klinische Behandlung sich auf eine Pylorus-Stenose erstreckte, wozu das häufige, oft blutige Erbrechen hinreichend Anlass gab. Das Sectionsprotokoll weist aber gerade das Gegenteil auf; der Pylorus ist enorm

erweitert und mit ihm das Duodenum, sodass für die Speisen eine vollkommen freie Passage zum Darm hin bestand.

Es fragt sich nun, wie kommen jene Erscheinungen bei einer derartigen Magenerkrankung zu stande?

Man muss annehmen, dass durch die Zerrung des Peritoneums und die permanenten ausgiebigen Reizungen der Magennerven durch die mächtige Narbencontraction jene antiperistatischen Bewegungen ausgelöst wurden.

Zum Schlusse erfülle ich die angenehme Pflicht, meinem hochverehrten Lehrer, Herrn Geheimrat Professor Dr. Heller für die Anregung zu dieser Arbeit, die Überlassung des Materials und die freundliche Unterstützung bei der Anfertigung derselben meinen verbindlichsten Dank zu sagen. Nicht minder verbunden bin ich meinem Freund und Collegen W. Meitzen für die liebenswürdige Hülfe beim Entwurf der Figur.

# Vita.

Ich, Franz Schmidt, katholischer Confession, bin am 12. August 1870 zu Bochum i. W. geboren. Meine erste Schulbildung erhielt ich in meiner Vaterstadt und besuchte daselbst das Gymnasium, welches ich Ostern 1892 mit dem Zeugnis der Reife verliess. Ich studierte dann Medizin in Freiburg i. B., Erlangen, woselbst ich am 5. März 1894 das Tentamen physikum bestand, Tübingen, München und Kiel. Hier beendete ich am 18. Juni 1897 mein Staatsexamen und bestand am nächsten Tage das Examen rigorosum.